

Riabilitazione estetica mediante veneers

Con profilo di emergenza biologicamente orientato

Autori _ M. Bazzoli, T. Mainetti, M. Treccani & L. Tacchini, Italia

Introduzione

La moderna Odontoiatria si pone l'obiettivo di raggiungere risultati funzionali ed estetici con il presupposto di conservare il più possibile il tessuto dentale sano mediante un approccio mini o addirittura micro-invasivo.

Per raggiungere tale scopo è necessario impostare un piano di trattamento, focalizzando la nostra attenzione sia sull'"estetica bianca" dentale sia sull'"estetica rosa" gengivale, e cercando di raggiungere un'armonia fra di esse; bisognerà inoltre mirare all'integrazione del sorriso con l'intero volto del paziente, evitando di riprodurre modelli stereotipati, che si porrebbero in antitesi con l'armonia globale dei lineamenti del soggetto da trattare¹.

Il successo estetico è spesso raggiungibile combinando terapie che consentano di variare morfologia e disposizione spaziale degli elementi dentari e dell'architettura gengivale: lo scopo comune sarà quello di ottenere un sorriso gradevole, simmetrico e nei giusti rapporti con la linea del labbro inferiore, il tutto in relazione all'età, alle forme facciali e alla personalità del paziente².

L'"estetica rosa" è legata alla salute gengivale, alla morfologia, all'altezza e alla simmetria delle paraboliche gengivali e può essere influenzata dai nostri restauri³.

La gengiva sana deve presentare un colore rosa e un'architettura caratterizzata da una festonatura interrotta da papille che chiudano gli spazi neri interdentali. L'equilibrio gengivale ideale è caratterizzato da un livello delle paraboliche degli incisivi centrali e dei canini più apicale rispetto a quello degli incisivi laterali (classe I di Rufenacht) e da uno zenith gengivale collocato

più distalmente rispetto all'asse del dente.

Presupposto della salute gengivale sarà il rispetto dell'ampiezza biologica e quindi della dimensione fisiologica del nostro restauro⁴.

L'"estetica bianca" è invece conseguenza dell'equilibrio tra disposizione spaziale, caratteristiche morfologiche, colore, tessitura superficiale e caratterizzazioni del dente.

Per poter modificare l'"estetica bianca" sono oggi disponibili opzioni terapeutiche molto conservative e raffinate, tra le quali spiccano le procedure restaurative adesive dirette o indirette.

Nel presente articolo vogliamo illustrare come sia possibile ripristinare l'"estetica rosa" e bianca unicamente attraverso l'utilizzo di veneers in ceramica feldspatica, che attualmente rappresentano una delle soluzioni più conservative, estetiche e longeve per raggiungere i risultati desiderati. Questo duplice beneficio è ottenibile con un solo intervento terapeutico, sostituendo la tradizionale preparazione per veneers, eseguita a chamfer, con una preparazione priva di linea di finitura, associata ad un manufatto che abbia un profilo di emergenza biologicamente orientato e segua quindi i dettami propri della tecnica BOPT^{12,14,15}.

Le veneers in ceramica

Il miglior connubio di risultati estetico-conservativi sui denti anteriori è ottenibile con i restauri indiretti in ceramica cementati adesivamente: le veneers mantengono nel tempo il loro aspetto originario e consentono di ottenere un ottimo risultato estetico evitando di indebolire il dente sottraendogli tessuto sano. La ceramica offre una biomimetività superiore a quella

del composito, se l'area dentale da ripristinare è estesa⁵, ed una maggiore sopravvivenza⁶.

I restauri adesivi indiretti hanno inoltre numerosi vantaggi in termini di operatività rispetto alle riabilitazioni con preparazioni totali degli elementi dentari^{7,8}.

Per poter programmare un corretto piano di trattamento, è innanzitutto fondamentale il colloquio con il paziente per comprenderne le aspettative, seguito da uno scrupoloso esame dentale e parodontale: solo dopo aver formulato una corretta diagnosi e una volta progettato il nuovo sorriso del paziente, sarà possibile procedere con la preparazione degli elementi dentari.

Per la fase di progettazione deve essere eseguita una ceratura diagnostica sui modelli montati in articolatore, che ci consentirà di realizzare un mock-up estetico, utile sia al clinico che al paziente per prefigurare il risultato finale, e ottenere l'approvazione da parte di quest'ultimo. Il mock-up consentirà poi di realizzare mascherine guida da utilizzarsi come riferimento durante le fasi della preparazione dentale, che dovrà essere minimamente invasiva.

Questa, per quanto non debba rispondere a requisiti geometrici specifici volti ad aumentare la resistenza dell'interfaccia dente-restauro, ha lo scopo di favorire il posizionamento stabile della veneer sulla superficie dentaria preparata ad accoglierla.

Perché sia possibile ridurre selettivamente lo spessore dentario sarà opportuno che il clinico segua la guida di una mascherina in silicone ricavata dalla ceratura diagnostica, opportunamente sezionata in senso orizzontale ad altezze diverse, in modo da consentire di controllare la riduzione dal margine incisale sino a quello cervicale.

La tradizionale preparazione prevede la creazione di un piccolo chamfer sopra gengivale, che crei una cornice della preparazione e segua l'andamento gengivale⁹. Margini sotto gengivali sono accettati solo qualora sia necessario chiudere spazi interdentali, per poter creare un profilo protesico di adattamento progressivo¹⁰. In considerazione di questo concetto, nel caso trattato nel presente articolo, abbiamo deciso di utilizzare una tecnica alternativa per eseguire le preparazioni dentali ed ottenere così un ripristino estetico-funzionale completo.

_Principi della tecnica BOPT

Come accennato in precedenza il caso in oggetto presenta spazi interprossimali molto ampi, sussistono quindi le condizioni per posizionare margini sottogengivali al fine di ottenere profili protesici armonici. Dovendo quindi "invadere" il

solco gengivale abbiamo optato per una preparazione a chiusura verticale senza linea di finitura di tipo BOPT.

Le preparazioni protesiche possono essere suddivise in due gruppi: quello delle preparazioni orizzontali (comprendente la preparazione a chamfer) e quello delle preparazioni verticali o senza linea di finitura.

La tecnica BOPT rappresenta un'evoluzione della preparazione a finire¹¹ e permette all'odontotecnico di sviluppare l'anatomia del terzo gengivale senza vincoli, gestendo l'emergenza coronale in base al profilo che si vuole imporre ai tessuti marginali ed alle necessità estetiche¹². Oltre a garantire un'ottima stabilità dei tessuti nel tempo, tale tecnica permette di modificare i profili gengivali, così da consentire un allineamento delle parabole gengivali senza dover ricorrere in determinati casi ad interventi chirurgici più invasivi e con un maggior costo biologico ed economico¹³⁻¹⁵.

Sarà l'odontotecnico, sulla base del modello sviluppato mediante l'impronta, a visualizzare un'area di finitura e a decidere dove posizionare il margine di chiusura del manufatto protesico, in base alla profondità del solco gengivale¹⁶.

Lo sviluppo del manufatto permetterà quindi una maggior libertà protesica non vincolata dalla localizzazione del "finishing line"; le informazioni che consentiranno lo sviluppo dell'emergenza della futura corona avranno origine gengivale e ciò consentirà al tecnico di poter agire più liberamente sui profili di adattamento. La gengiva si adatterà così ai profili del manufatto e verrà sostenuta e mantenuta stabile da questi.

All'odontoiatra poi spetterà l'eventuale rettifica del margine protesico, al momento della verifica clinica dell'invasione del solco, in modo che questo rispetti l'ampiezza biologica.

_Il caso clinico: i concetti della preparazione BOPT applicata alla veneers

Il paziente (Fig. 1), giunto alla nostra osservazione, lamentava i molteplici inestetismi a livello dei settori anteriore superiore e inferiore. La richiesta era quella di donare ai propri denti un gradevole aspetto cromatico e forme armoniche, soprattutto mediante la chiusura dei diastemi interdentali. Il paziente inoltre esprimeva la propria volontà di optare per un piano di trattamento che fosse il più conservativo possibile.

È stato effettuato un attento esame multidisciplinare intra e peri-orale, attraverso il quale abbiamo diagnosticato la presenza di:

- elementi anteriori di entrambe le arcate

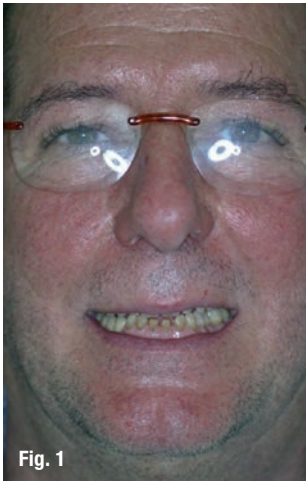


Fig. 1 _Fotografia iniziale del viso con un sorriso appena accennato: si nota l'assenza di prominenza del gruppo frontale superiore e l'eccessiva esposizione di quello inferiore.

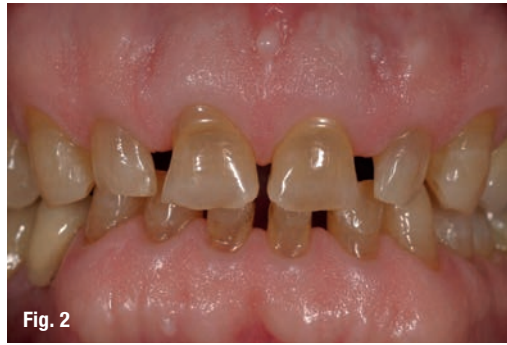

Fig. 2

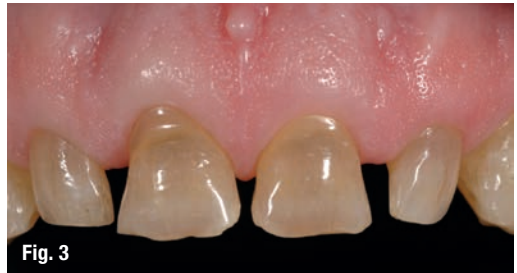

Fig. 3

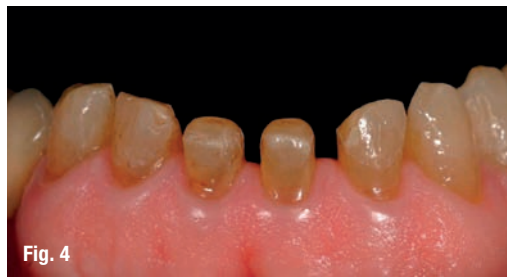

Fig. 4

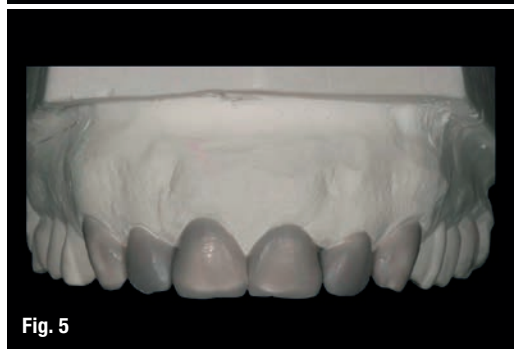


Fig. 5

Fig. 2 _Fotografia intraorale iniziale in PIM dalla quale sono visibili gli elementi anteriori superiori ed inferiori (ipercromici, triangolari e microdontici), le abrasioni cervicali, i diastemi interdentali e le difformità delle festonature gengivali.

Fig. 3 _Particolare a maggiore ingrandimento degli incisivi superiori.

Fig. 4 _Particolare degli incisivi inferiori.

Fig. 5 _Modello in gesso con ceratura estetica additiva.

ipercromici e con alterazioni di forma (triangolari e microdontici);

- abrasioni cervicali degli elementi superiori e inferiori;
- elementi dentari diastemati;
- difformità delle festonature gengivali (Figg. 2-4).

Sulla base dei modelli in gesso l'odontotecnico ha realizzato una ceratura di analisi per previsualizzare i risultati ottenibili con un approccio minimamente invasivo.

Essendoci posti l'obiettivo di affrontare il

problema estetico in maniera minimamente invasiva abbiamo da subito pensato all'applicazione di veneers in ceramica feldspatica, dal momento che la struttura degli elementi dentari del paziente risultava ben conservata, nonostante la presenza di abrasioni cervicali ed usure incisali.

L'ostacolo estetico che da subito ci si è presentato nell'osservare la ceratura diagnostica era costituito dalla permanenza di una forma triangolare degli elementi dentari, sebbene meno accentuata, dovuta al ridotto diametro dei denti in sede cervicale. Tale caratteristica anatomi-

Fig. 6 _Mascherine in silicone realizzate sulla base della ceratura, una vestibolare ed una palatale, necessarie per verificare la riduzione degli elementi dentari in modo da ottenere la massima conservazione dello smalto e minimizzare l'esposizione dentinale.

Fig. 7 _Mascherina in silicone semirigido e semitrasparente, per realizzare il mock-up intraorale con composito fotopolimerizzabile, utile per la previsualizzare il risultato estetico ed ottenere il consenso del paziente.

Fig. 8 _Mock-up prelimatura in composito realizzato sugli elementi superiori.

Fig. 9 _Riduzione incisale degli elementi effettuata direttamente sul mock-up in composito, trattando dente e composito come fossero un tutt'uno. Tale tecnica, offre il vantaggio di una riduzione controllata del tessuto dentale, permettendo di ottenere futuri restauri in ceramica di spessore ideale e uniforme.

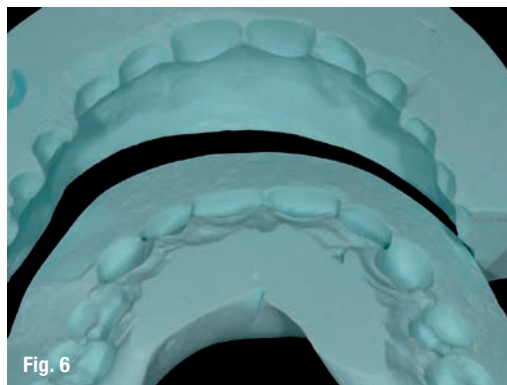


Fig. 6

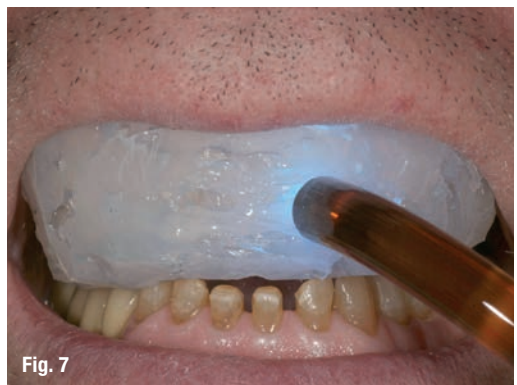

Fig. 7

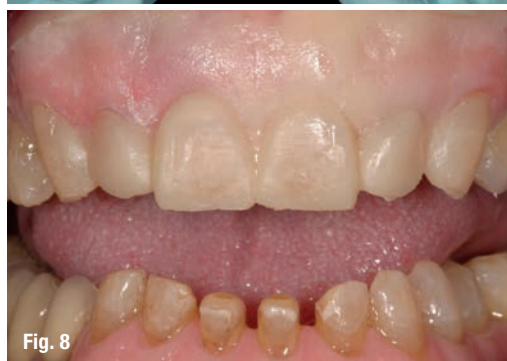

Fig. 8

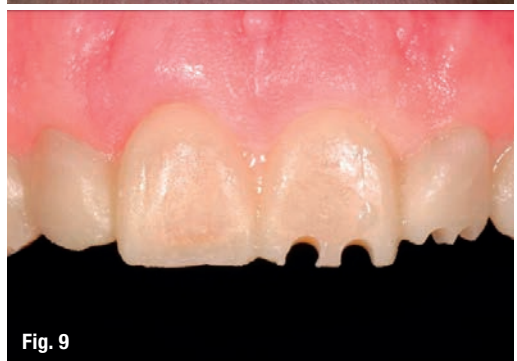

Fig. 9

ca avrebbe reso più difficile un approccio con la tradizionale preparazione extra-sulcolare o iuxta-sulcolare a chamfer, al fine di ottenere la chiusura degli spazi interdentali (Figg. 5, 6).

Abbiamo pensato così di associare i vantaggi conservativi delle veneers ai vantaggi estetici che in determinati casi solo la preparazione BOPT può fornire. Tale preparazione infatti, consentendo un azzeramento delle informazioni anatomiche, ci avrebbe consentito di creare un profilo di emergenza più progressivo e quindi più idoneo alla risoluzione estetica del caso da trattare, consentendo di allargare i diametri degli elementi dentari in senso mesio-distale.

Risolto il dilemma estetico/procedurale abbiamo realizzato, partendo dalla ceratura, un mock-up in resina composita, e, dopo aver ottenuto il consenso del paziente che ha gradito l'ipotesi di risultato grazie alla "previsulizzazione" dello stesso, abbiamo effettuato le preparazioni degli elementi dentari superiori 13-12-11-21-22-

23 e, successivamente, degli inferiori 33-32-31-41-42-43.

Al fine di ottenere una guida precisa per la riduzione degli elementi dentari, in modo tale che le preparazioni fossero conservative e che quindi non venisse inutilmente eliminato il preziosissimo smalto sano residuo, abbiamo deciso quindi di procedere secondo la tecnica consigliata da Galip Gürel, lasciando in situ il mock-up in composito sviluppato dalla ceratura. Quindi le preparazioni sono state realizzate direttamente sul composito, trattando dente e composito come un tutt'uno.

Eventuali eccessi di composito devono poi essere eliminate con una curette al completamento delle preparazioni. Oltre ad offrire il vantaggio di fornire preparazioni conservative e ben controllate, consentendo di conservare la maggior quantità di smalto possibile, tale tecnica permette di ottenere una ceramica dallo spessore uniforme nei restauri definitivi, con il migliore

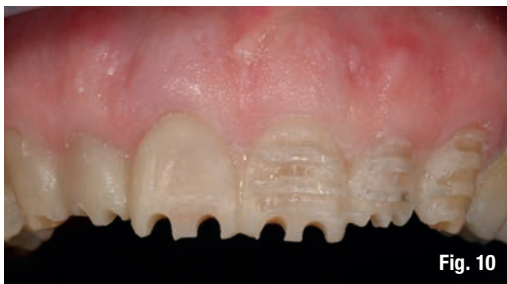

Fig. 10

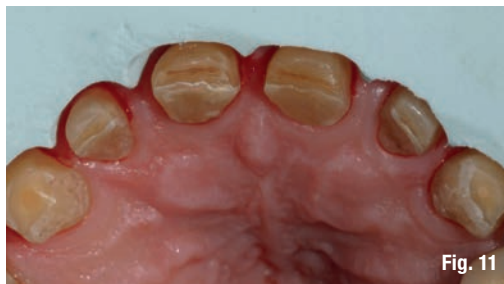

Fig. 11

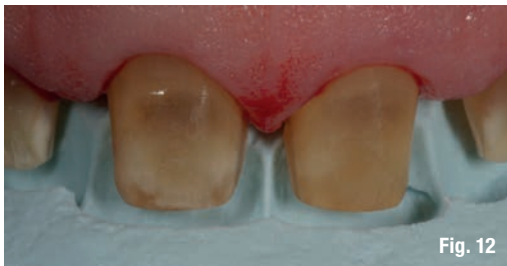

Fig. 12

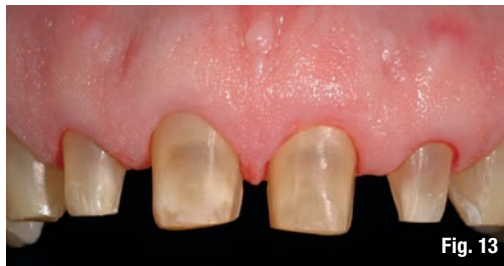

Fig. 13

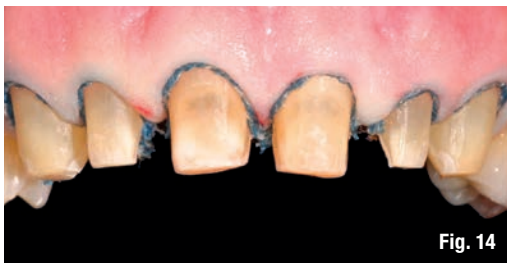

Fig. 14

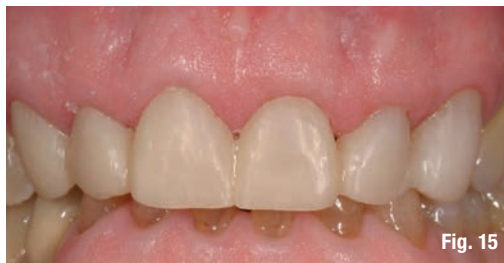

Fig. 15

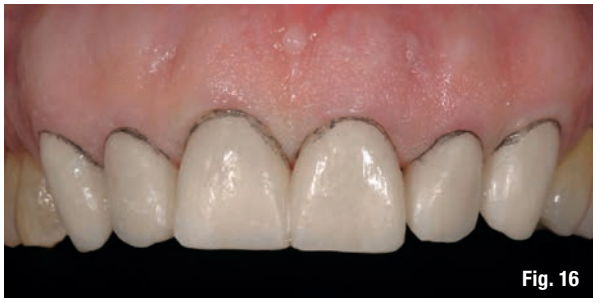

Fig. 16

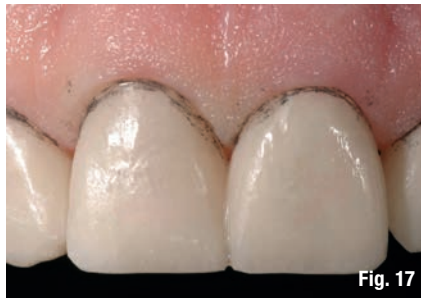

Fig. 17

Fig. 10 Creazione dei solchi di riduzione orizzontali vestibolari: è evidente l'ottimo controllo della profondità dei solchi. Si noti come la fresa abbia solo sfiorato il tessuto dentale.

Fig. 11 Controllo dello spazio disponibile per le veneers mediante mascherina di silicone posizionata vestibolarmente.

Fig. 12 Particolare delle preparazioni di 11 e 21, relazionate alla mascherina in silicone palatale.

Fig. 13 Preparazioni 13-23 ultimate. Si noti il lievissimo traumatismo gengivale, nonostante sia stata eseguita una preparazione BOPT vestibolare, con gengitage.

Fig. 14 Fili retrattori in posizione.

Fig. 15 Provvisorio superiore cementato mediante mordenzatura puntiforme delle superfici vestibolari dei denti.

Fig. 16 Prova intraorale dei gusci guida superiori realizzati in laboratorio sulla base delle impronte. Attraverso questi gusci è possibile effettuare una ulteriore prova estetica e soprattutto verificare clinicamente l'invasione del solco.

Fig. 17 Marcatura del profilo dei gusci guida con una matita, in corrispondenza della loro linea di emergenza dal margine gengivale.

Fig. 18 Controllo extraorale dei gusci di 11 e 21. È ben evidente l'eccessiva invasione del solco gengivale da parte del margine di chiusura del guscio dell'elemento 21.

Fig. 19 Ricontornamento dei gusci guida laddove l'invasione è troppo marcata. L'accorciamento dei gusci in presenza di una preparazione a finire non causa una perdita di precisione, poiché la chiusura avviene su un'area di finitura. L'odontotecnico farà riferimento a questi gusci per posizionare la finishing line del manufatto definitivo.

Fig. 20 Aspetto dei gusci di 11 e 21 dopo il ricontornamento.

Fig. 21 Prova intraorale dei gusci guida inferiori e marcatura in corrispondenza del margine gengivale.

controllo possibile dell'estetica (Figg. 7-12).

A preparazioni terminate è stata dapprima eseguita un'emostasi con fili da retrazione 3-0 bagnati con soluzione di cloruro di alluminio. Essendo presenti margini cervicali in dentina, è

stata applicata la procedura dell'adesione dentinale immediata, che consente di proteggere l'organo pulpo-dentinale dagli stimoli nervosi e dall'infiltrazione batterica durante il periodo di applicazione dei provvisori^{17,18}.

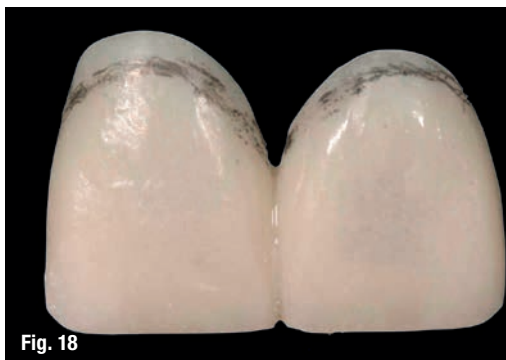

Fig. 18

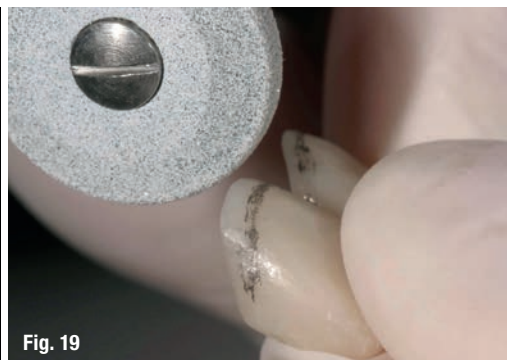


Fig. 19

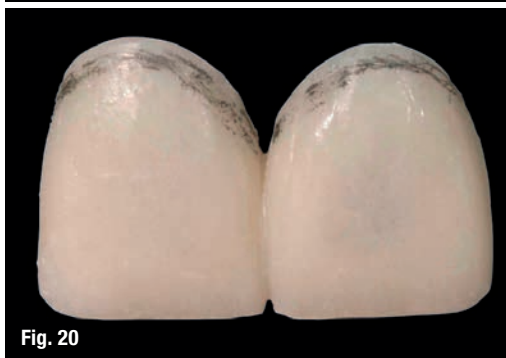

Fig. 20

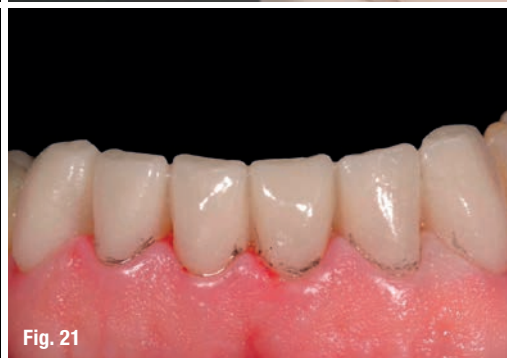

Fig. 21

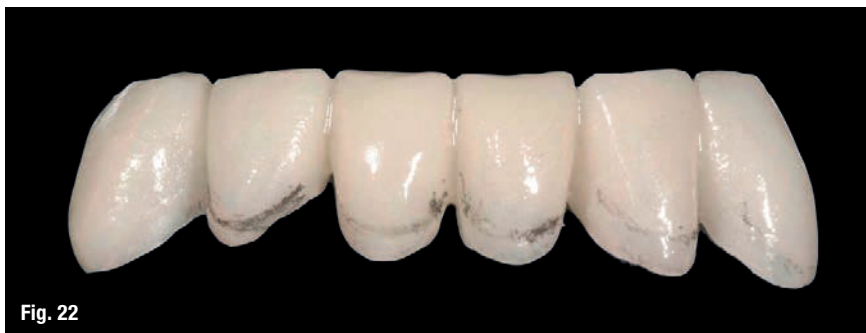

Fig. 22

Fig. 22 Controllo extraorale dei gusci inferiori da modificare dove troppo invadenti.

Fig. 23 Fotografia del caso concluso con sorriso moderato: gli elementi dentari presentano proporzioni corrette in relazione alle dimensioni delle arcate dentarie e dei tessuti molli intra e periorali. Il colore scelto in accordo con le aspettative del paziente si integra con la carnagione e con l'età del paziente.

Abbiamo in seguito sostituito i fili da retrazione, inserendo un nuovo 3.0 ed uno 0. Dopo cinque minuti abbiamo rimosso il secondo filo inserito, lasciando in situ il 3-0 e abbiamo rilevato l'impronta di precisione, utilizzando un materiale light body ad un heavy (Flexitime-Heraeus Kulzer), secondo la tecnica dell'impronta monofasica. Sono stati quindi fissati i provvisori in resina, anch'essi stampati dalla ceratura, previa ribasatura, rifinitura e ancoraggio con spot mordenzati senza adesione.

L'odontotecnico ha sviluppato l'impronta, realizzato il trimming per esporre l'area di finitura eliminando i tessuti gengivali, posizionato il margine realizzando il ditching¹⁴ del modello, ed ha infine confezionato dei gusci in resina che ri-



Fig. 23

producevano quelle che sarebbero state le future forme dei manufatti definitivi.

Attraverso questi gusci sono state effettuate sia la verifica clinica dell'invasione del solco, che un'ulteriore prova estetica.

Per visualizzare l'invasione del solco gengivale è stato marcato il profilo dei gusci guida con una matita in corrispondenza della loro emergenza dal margine gengivale e sono stati

poi ricontornati laddove l'invasione era troppo marcata¹⁹. La modifica dell'"emerging line", in presenza di una preparazione a finire, non causa una perdita di precisione, in quanto la chiusura avviene su un'area di finitura (Figg. 13-15).

Una volta regolata la morfologia dei gusci questi sono stati inviati nuovamente in laboratorio; l'odontotecnico li ha quindi inseriti sui mon-

coni sui quali aveva precedentemente eseguito il ditching e si è riferito a questo nuovo limite per la confezione dei manufatti finali in ceramica feldspatica (Figg. 16-22).

Abbiamo quindi riprovato i restauri indiretti e comprovato il loro perfetto adattamento alla preparazione, il rispetto dei tessuti gengivali e il risultato estetico. Le veneers sono state infine

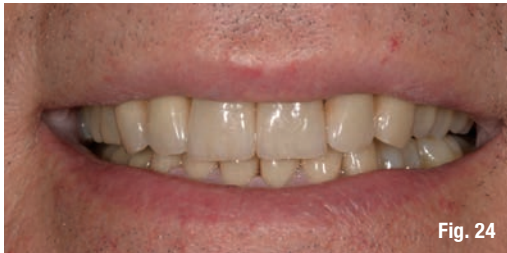

Fig. 24

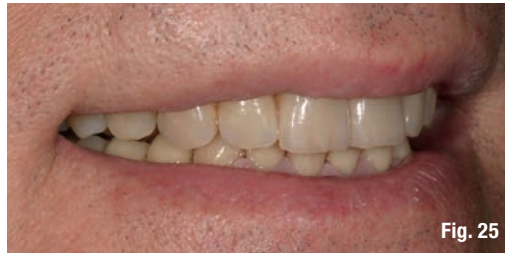

Fig. 25

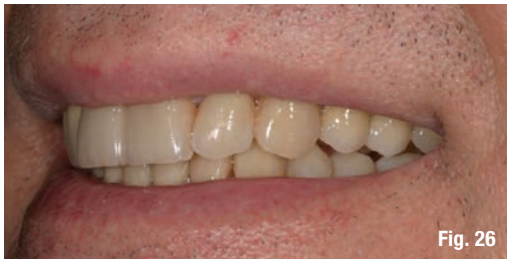

Fig. 26

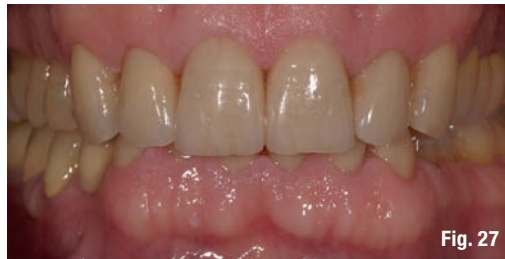

Fig. 27

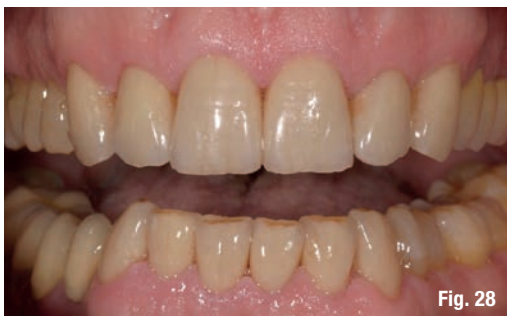

Fig. 28

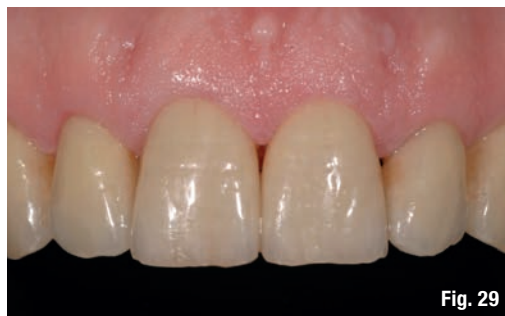

Fig. 29

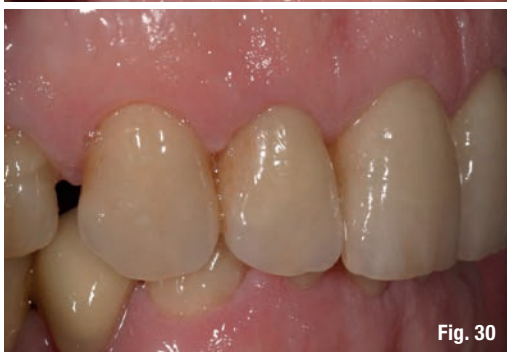

Fig. 30

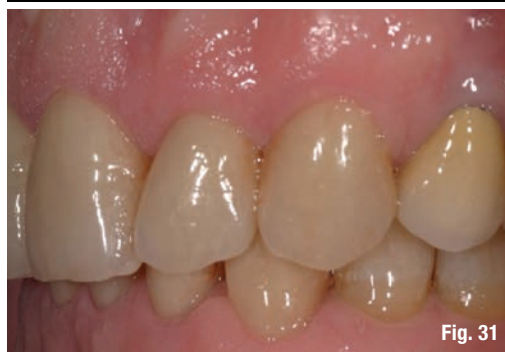

Fig. 31

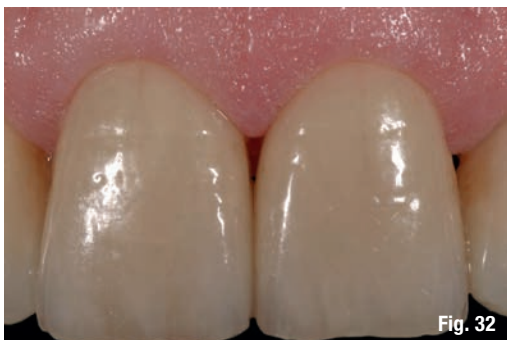

Fig. 32

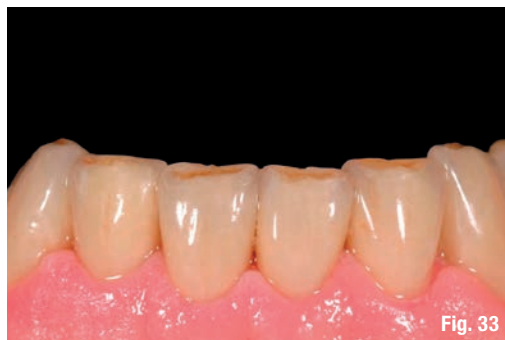

Fig. 33

Fig. 24 Particolare degli elementi dentari e delle labbra. I margini incisali degli elementi dentari superiori hanno assunto una nuova configurazione a forma di ali di gabbiano.

Fig. 25 Particolare del sorriso in visione laterale destra.

Fig. 26 Particolare del sorriso nella vista laterale sinistra.

Fig. 27 Fotografia intraorale in PIM dalla quale si apprezzano la ritrovata predominanza del gruppo frontale superiore e le corrette proporzioni dentarie. I margini intrasulculari hanno consentito di chiudere in modo armonico gli antiestetici triangoli interdentali. Il rispetto dell'ampiezza biologica si manifesta con uno stato di salute gengivale senza alcun segno di infiammazione.

Fig. 28 Fotografia a bocca socchiusa che evidenzia l'armonia, la naturalezza cromatica e morfologica delle veneers. Le numerose caratterizzazioni, la ricchezza e la varietà di texture superficiali rendono il sorriso piacevolmente naturale. L'integrazione estetica è stata ottenuta rispettando la soggettività del paziente e al contempo i principali criteri estetici.

Fig. 29 Particolare del sestante centrale superiore: con un corretto posizionamento degli assi dentali è stato possibile chiudere gli spazi neri interdentali ottenendo così una buona festonatura del margine gengivale ed il corretto posizionamento degli zenith gengivali.

Fig. 30 Immagine finale del sestante inferiore.

Fig. 31 Fotografia intraorale laterale destra del caso finito.

Fig. 32 Fotografia intraorale laterale sinistra del caso terminato.

Fig. 33 Particolare degli elementi 11-21: si noti l'aspetto delle gengive roseo e a buccia d'arancia, indicativo di salute gengivale.

cementate adesivamente mediante l'utilizzo di un cemento composito fotopolimerizzabile (Variolink veneer). Con gli attuali sistemi adesivi il legame dente-restauro è elevato anche quando la cementazione del restauro indiretto, come nel presente caso clinico, avviene su tessuto dentinale e non esclusivamente su smalto^{20,21}; l'adesione dentinale immediata favorisce ulterior-

mente tale legame (Figg. 1-33).

Il paziente, nei due anni e mezzo successivi alla finalizzazione protesica, si è regolarmente presentato ai controlli e alle sedute di igiene orale previste, eseguendo anche una corretta igiene orale domiciliare, che ha consentito di mantenere stabili e sani i tessuti gengivali e i manufatti protesici (Figg. 34-38).

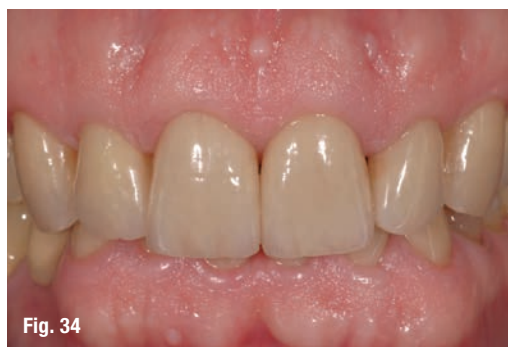

Fig. 34

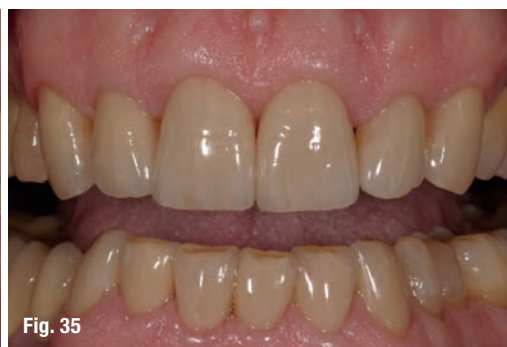

Fig. 35

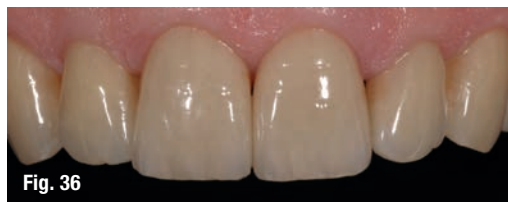

Fig. 36

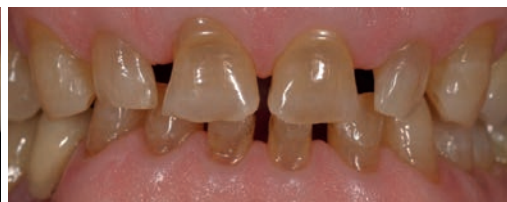

Fig. 37

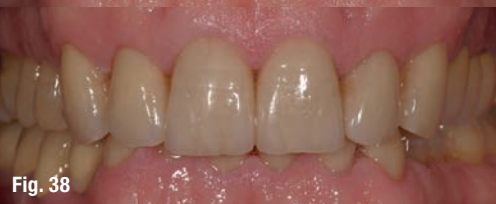
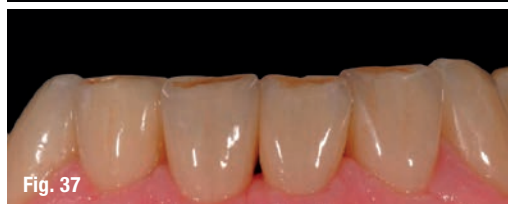
Fig. 38

Fig. 34_ Controllo a 2 anni del caso concluso.

Fig. 35_ Fotografia di controllo a 2 anni con bocca socchiusa.

Fig. 36_ Particolare a 2 anni del sestante superiore.

Fig. 37_ Particolare a 2 anni del sestante inferiore.

Fig. 38_ Confronto tra il caso iniziale e quello finito.

_bibliografia

- Bazzoli M, Tacchini L. Il sorriso: trait d'union tra odontoiatria e medicina estetica. *Teamwork clinic* 3-2012.
- Magne P, Magne M, Belser U. The diagnostic template: Key element for a comprehensive esthetic treatment concept. *Int J Periodontics Restorative Dent* 1996;16: 561-569.
- Silness J. Fixed prosthodontics and periodontal health. *Dent Clin North Am* 1980;24:317-330.
- Ingber J, Rose L, Coslet G. The biologic width; AA concept in periodontics and restorative dentistry. *Alpha Omega* 70(3): 62-63.
- Magne P, Douglas WH. Porcelain veneers: Dentin bonding optimization and biomimetic recovery of the crown. *Int J Prosthodont* 1999;12:111-121.
- Meijering AC, Creugers NH, Roeters FJ, Mulder J. Survival of three types of veneer restorations in a clinical trial: A 2.5 year interim evaluation. *J Dent* 1998;26:563-568.
- Il restauro conservativo dei denti anteriori. Vanini Mangani Klimovskaia ACME.
- Touati B, Miara P, Nathanson D. *Estetica dentale & restauri in ceramica*. Milano, Masson, 2000.
- Lacy AM, Wada C, Du W, Watanabe L. In vitro microleakage at the gingival margin of porcelain and resin veneers. *J Prosthet Dent* 1992;67:7-10.
- Kopp FR. Esthetic principles for full crown restorations. Part II: Provisionalization. *J Esthet Dent* 1993;5:258-264.
- Fuzzi M.; Di Febo G.; Carnevale G.; Giardi.; Angelini E. (1988) Chiusura marginale di corone parziali in oro - valutazione in vivo prima e dopo cementazione. *Dental Cadmos* 7:62-71.
- Loi I, Galli F, Scutellà F, Di Felice F. Il contorno coronale protesico con tecnica di preparazione BOPT (biologically oriented preparation technique): considerazioni tecniche. *Quintessenza Internazionale* 2009; 25, 4:19.
- Carnevale G, Sterrantino SF, Di Febo G. Soft and hard tissue wound healing following tooth preparation to the alveolar crest. *Int J Period Res Dent* 1983; 3(6): 36-53.
- Loi I, Scutellà F, Galli F. Tecnica di preparazione orientata biologicamente (BOPT). Un nuovo approccio nella preparazione protesica in odontostomatologia. *Quintessenza Internazionale* 2008;5(24):69-75.
- Loi I. Protesi su denti naturali nei settori estetici: descrizione tecnica BOPT. *Dental Cadmos* 2008;76(10):51- 59.
- Bazzoli M, Loi I, Turillazzi O. La gestione delle paraboliche gengivali con tecnica B.O.P.T. Approccio con tecnica Cad/Cam. *Teamwork clinic* 2-2011, 42-53.
- Dietschi D, Magne P, Holz J. Bonded to tooth ceramic restorations: in vitro evaluation of the efficiency and failure mode of two modern adhesive. *Rev Mens Suisse Odontostomatol* 1995;105:299-305.
- Magne P, Douglas WH. Porcelain veneers: Dentin bonding optimization and biomimetic recovery of the crown. *Int J Prosthodont* 1999;12:111-121.
- Bertschinger C, Paul SJ, Luthy H, Scharer P. Dual application of dentin bonding agents: Its effect on the bond strength. *Am J Dent* 1996;9:115-119.
- Dr. M. Bazzoli, Dr. I. Loi e Odt. O. Turillazzi. La gestione delle paraboliche gengivali con tecnica B.O.P.T. Approccio con tecnica Cad/Cam. *Teamwork clinic* 2-2011, 42-53.
- Perdigão J. New developments in dental adhesion. *Dent Clin North Am*. 2007 Apr;51(2):333-57.
- Perdigão J, Frankenberger R, Rosa BT, Breschi L. New trends in dentin/enamel adhesion. *Am J Dent*. 2000 Nov;13(Spec No):25D-30D.